EXAMEN

AU POINT DE VUE DU MANUEL OPÉRATOIRE

DE

QUELQUES CAS DIFFICILES

D'OVARIOTOMIE ET D'HYSTÉROTOMIE

PAR

Léopold URDY,

Docteur en médecine de la Faculté de Paris,
Ancien interne des hôpitaux de Paris (1870-1875),
Membre correspondant de la Société anatomique,
Lauréat de la Faculté de médecine de Montpellier.

PARIS

ADRIEN DELAHAYE, LIBRAIRE-ÉDITEUR

PLACE DE L'ÉCOLE-DE-MÉDECINE

—

1874

AVANT-PROPOS.

L'ovariotomie et l'hystérotomie, quoique nées d'hier, sont aujourd'hui classées sans contestation au nombre des grandes opérations chirurgicales. Le manuel opératoire en a été minutieusement décrit; on a étudié ses principales modifications; on a appris à lutter contre plusieurs complications jugées tout d'abord insurmontables; on a posé en un mot des règles précises qui permettent, dans la grande majorité des cas, de mener l'opération à bonne fin. Soyons juste et parmi les auteurs de ces perfectionnements successifs, n'oublions pas de citer les noms de Spencer Wells, Kœberlé, Péan.

Malheureusement, qui oserait nier que l'imprévu ne joue encore un grand rôle en cette matière? On ouvre la cavité abdominale, mais est-on bien certain d'avoir fait un diagnostic rigoureux? Ne va-t-on pas avoir affaire à une tumeur impossible à enlever, soit à cause de ses adhérences, soit à cause de son point de départ? Dès lors, va-t-il falloir laisser l'opération inachevée et refermer précipitamment le ventre, à la manière des premiers ovariotomistes? Pourquoi ne pas l'avouer. En fait de tumeur abdominale, un diagnostic parfaitement exact est chose absolument impossible. Certes, un kyste uniloculaire, fluctuant, de grosseur moyenne se distinguera toujours d'une tumeur fibreuse de l'utérus; un kyste multiloculaire d'une ascite ou d'une grossesse; mais une tumeur étant donnée, comment reconnaître ses adhérences profondes, sa vascularité, les rapports qu'elle affecte avec les organes de l'abdomen? L'impossibilité d'un diagnostic absolu, disait autrefois S. Wells, es

principal argument en faveur de ceux qui combattent l'ovariotomie. Cette remarque est encore juste aujourd'hui, et le sera malheureusement longtemps encore (1).

Le progrès, en ce qui concerne les opérations de l'ovariotomie et de l'hystérotomie, est donc moins dans l'étude du diagnostic des tumeurs de l'abdomen que dans celle des moyens qui permettront, une fois l'opération commencée, de lutter contre l'*imprévu* né de l'imperfection du diagnostic, imprévu que tout ovariotomiste s'expose à rencontrer.

Pour en arriver là, le meilleur moyen consiste à rassembler le plus grand nombre possible de cas difficiles, et à voir comment, dans ces circonstances, on est arrivé à surmonter les difficultés opératoires. De cette manière, si le même cas se représente, l'ovariotomiste saura quelle est la conduite à tenir; sa détermination dans le choix d'un procédé sera plus rapide, son sang-froid soumis à une moins rude épreuve.

Un pareil sujet est avant tout pratique, et comme tel difficile à traiter. Peut-être n'aurions-nous pas osé l'aborder si nous n'avions eu, pour nous soutenir, les encouragements et les conseils de notre cher maître M. Péan. Qu'il nous soit permis de lui en témoigner publiquement ici notre reconnaissance !

(1) Et cela malgré l'innovation récente des *incisions exploratrices*. « C'est là, disions-nous dans un travail antérieur sur l'hystérotomie, un moyen dangereux et inutile. Dangereux, car si une simple ponction du kyste a pu être suivie de mort, à plus forte raison en pourra-t-il être de même après une incision de plusieurs centimètres ; inutile, parce qu'il ne saurait indiquer que les adhérences superficielles, et qu'il est incapable de donner le moindre renseignement sur les adhérences profondes qui cependant sont de beaucoup les plus importantes à connaître. » (Péan et Urdy, hystérotomie. Paris, Delahaye, 1873).

EXAMEN

AU POINT DE VUE DU MANUEL OPÉRATOIRE

DE QUELQUES CAS DIFFICILES

D'OVARIOTOMIE ET D'HYSTÉROTOMIE

DISPOSITIONS PRÉLIMINAIRES.

Avant d'aborder notre sujet, il nous a paru utile de rappeler brièvement les principales dispositions que doit prendre le chirurgien qui se prépare à enlever une tumeur abdominale par la gastrotomie.

Il est, tout d'abord, un précepte général posé par tous les auteurs qui se sont occupés de la question, et sur lequel ils insistent à juste titre comme étant de la plus haute importance : l'ovariotomiste, quelle que soit son habileté dans le diagnostic, quelque attention qu'il ait mise dans l'examen de la tumeur, doit toujours prévoir le cas le plus compliqué et tout disposer en conséquence. Ce précepte est sage, basé sur la plus simple prudence; son oubli seul peut avoir les plus graves conséquences.

Qui ne voit en effet que, dans une opération où l'instrumentation joue un si grand rôle, le manque d'un

instrument peut devenir, à un moment donné, une cause d'insuccès. Un aide spécial adroit et intelligent sera donc préposé au soin des instruments. Avant l'opération, il vérifiera leur état, il les disposera en ordre sur une table placée à la droite de l'opérateur; puis, l'opération commencée, il les présentera au fur et à mesure que le besoin s'en fera sentir. Il est aussi de toute nécessité que cet aide soit exercé au maniement des clamps et des serre-nœuds; car souvent dans le cours de l'opération, il sera appelé à suppléer l'ovariotomiste dans la manœuvre de ces instruments.

Pour opérer les cas difficiles que nous examinerons tout à l'heure, les instruments suivants sont absolument indispensables :

1° Un ou deux clamps (modèle de Péan et de B. Brown);

2° 7 ou 8 serre-nœuds Cintrat. Il sera bon d'en avoir de grandeur différente ;

3° Les instruments dont on se sert ordinairement pour détacher les adhérences, tels que grattoirs, spatules, etc.

4° Des trocarts à courbures variées (15 ou 20 sont nécessaires);

5° Des tubes à drainage en métal ou en caoutchouc;

6° Des aiguilles à manche, les unes droites, les autres recourbées.;

7° Une ou deux canules;

8° Des fils métalliques de toute grosseur;

9° De forts bistouris, ou mieux un petit couteau à amputation. Ce dernier sera utile seulement dans les cas de tumeur fibreuse.

On a beaucoup discuté sur la position qu'il fallait

donner à la femme, sur celle que devait prendre l'opérateur, et aussi sur la façon dont les aides devaient être disposés. La pratique bien connue de M. Péan nous paraît de beaucoup la meilleure. La patiente est placée sur le bord d'un lit peu élevé, les cuisses modérément écartées et légèrement fléchies sur le bassin.

L'opérateur doit être assis, car l'opération peut être longue et laborieuse.

Quant aux aides, ils se rangeront de chaque côté du lit, attentifs à remplir la tâche qui leur aura été assignée, et dont ils ne devront se départir sous aucun prétexte. Dès que la malade est profondément endormie et avant toute incision, il ne faut jamais négliger de vider la vessie dans le but d'éloigner l'organe des parois abdominales, et partant d'éviter sa blessure. Nous n'insistons pas sur ces détails, aujourd'hui connus de tout le monde; nous les rappelons simplement à l'attention du lecteur, vu leur grande importance. Car n'oublions pas qu'en fait d'ovariotomie, à plus forte raison d'hystérotomie, la moindre négligence peut devenir faute grave et avoir les conséquences les plus terribles. Tous les gastrotomistes sont d'accord sur ce point : *les plus beaux résultats seront obtenus par celui qui saura le mieux ne négliger aucun détail, quelque minutieux qu'il puisse paraître.*

CHAPITRE Ier.

LA TUMEUR (KYSTE OU TUMEUR FIBREUSE) A CONTRACTÉ DES ADHÉRENCES QU'IL EST IMPOSSIBLE OU DANGEREUX DE DÉTACHER.

Quiconque a lu avec soin plusieurs observations d'ovariotomie et assisté un certain nombre de fois à cette opération, ne tarde pas à se convaincre que le seul temps vraiment difficile est celui qui consiste à détacher les adhérences de la tumeur. Que d'insuccès pour s'être obstiné à vouloir détacher certaines adhérences ! Que d'opérations laissées inachevées pour n'avoir pas osé ou su changer à propos de méthode opératoire !

Tantôt les adhérences sont récentes, et dans ce cas, quelques tractions habilement ménagées, le doigt de l'opérateur, une simple spatule suffisent pour en triompher ; rarement vasculaires, leur rupture n'expose à aucune des conséquences de la chute du sang dans la cavité de la séreuse.

D'autres fois elles sont plus anciennes, et des vaisseaux ont eu le temps de se développer au milieu des travées du tissu conjonctif qui les constitue. On comprend qu'alors le décollement des deux feuillets du péritoine s'accompagne fatalement d'une hémorrhagie en nappe contre laquelle il va falloir lutter. Celles-ci sont des plus fréquentes, mais on peut encore en venir à bout sans trop de difficultés, et sans que le résultat définitif

de l'opération soit sérieusement compromis. Lier les artérioles qui pourraient se rencontrer, attendre d'une compression légère, au besoin même de l'exposition à l'air de la surface saignante, que l'écoulement de sang ait complètement cessé ; telle serait en deux mots la conduite à tenir en pareil cas.

Il existe enfin une trosième variété d'adhérences, celles-ci redoutées avec raison par tous les ovariotomistes ; *nous voulons parler de celles qu'il est impossible ou dangereux de détacher*. Il peut se faire en effet, que malgré les efforts les mieux dirigés, la patience la plus soutenue, il soit absolument impossible d'isoler la tumeur. Ces adhérences véritablement intimes ne se rencontrent guère que dans le cas où le kyste est ancien et d'un volume considérable. Les kystes multiloculaires ou les tumeurs fibro-cystiques étant précisément dans ces conditions, on conçoit que cette variété se retrouve le plus souvent, sinon toujours, avec ces tumeurs. Il est quelquefois possible de saisir le mécanisme de leur formation. Les ponctions subies par le kyste nous ont semblé, dans quelques cas, les avoir déterminées, leur siége coïncidant très-exactement avec les petites cicatrices qui existaient à la peau. Faut-il également faire intervenir, pour les expliquer, de petites hémorrhagies qui se formeraient à la surface du kyste, et qui seraient suivies soit de péritonite adhésive, soit de la transformation du caillot, ainsi qu'on l'a récemment soutenu ? Les frottements que la tumeur exerçait sur le péritoine pariétal, l'inflammation des parois du kyste, jouent-ils au contraire un rôle prédominant? Nous serions tenté d'admettre cette dernière hypothèse comme étant la plus probable, et voici pourquoi. Dans les très-nombreuses

opérations d'ovariotomie dont nous avons été témoin, pendant notre internat dans le service de notre maître M. Péan, nous avons remarqué que les adhérences impossibles à détacher coexistaient toujours avec des signes non équivoques de l'inflammation, non-seulement de la poche, mais encore de la paroi du kyste : le liquide était louche ou purulent, la surface interne de la poche injectée, ramollie, friable. Souvent-même cette friabilité s'étendait à toute l'épaisseur de la poche, à tel point, que celle-ci, dans les points non adhérents, cédait aux plus légères tractions. Il était impossible de se servir des pinces armées de pointes modèle de Nélaton, les pinces plates elles-mêmes amenaient des déchirures d'autant plus redoutables, que l'épanchement dans le péritoine de la moindre quantité du liquide purulent contenu dans la poche, eût sûrement déterminé une péritonite mortelle.

Quel que soit le mécanisme de leur formation, les adhérences que nous avons en vue en ce moment sont tellement intimes, que la paroi du kyste ou de la tumeur se confond absolument avec le péritoine. Il y a là deux feuillets intimement soudés qu'il serait puéril de vouloir dédoubler. Il nous souvient avoir vu M. Péan, après une heure et demie d'une dissection laborieuse, ne réussir dans un cas, qu'à détacher quelques centimètres carrés de la poche. Avant d'entrer dans les détails techniques du manuel opératoire applicable à ces cas particuliers, il nous faut résoudre une question importante.

Nous supposerons l'abdomen ouvert sur la ligne médiane, ainsi que cela doit se faire, et le kyste en partie vidé de son contenu. L'opérateur cherche maintenant à détacher les adhérences; mais quels signes viendront

lui indiquer que ses efforts resteront impuissants? En d'autres termes, à quel moment précis devra-t-il renoncer à extraire la partie adhérente et changer de méthode opératoire? Question difficile à résoudre en vérité, puisque évidemment, l'expérience et l'habileté de l'opérateur sont deux éléments dont il faut tenir compte. Cependant, il nous sera permis de dire avec M. Péan, qu'on devra cesser toute tentative, si après un quart d'heure ou au plus une demi-heure d'efforts soutenus, on n'est parvenu qu'à isoler quelques centimètres carrés de la partie adhérente; si en même temps les surfaces séparées sont le siége d'une hémorrhagie abondante; enfin et surtout, si l'on redoute la blessure d'un organe important tel que l'intestin ou la vessie. Bien que dans ces cas l'impossibilité absolue de détacher les adhérences ne soit pas démontrée, on devra craindre les suites d'une opération trop longue, ou d'une perte de sang trop considérable, et l'on devra, séance tenante, recourir à la méthode opératoire qu'il nous reste à faire connaître. Celle-ci diffère suivant que les adhérences sont *limitées* ou *étendues*.

I. Adhérences limitées.

Par adhérences limitées, nous entendons celles dont la surface ne comprend que quelques centimètres carrés. Elles peuvent exister sur tous les points du péritoine qui recouvre la paroi abdominale antérieure, bien que leur siége de prédilection se trouve vers la partie supérieure, dans le voisinage de l'ombilic. Des adhérences limitées, impossibles à détacher, peuvent également être formées entre la tumeur et les différents

organes de la cavité abdominale, et tout particulièrement avec une anse intestinale ou l'épiploon. Nous examinerons successivement ces trois cas.

1° *Avec la paroi abdominale.* — S'il s'agit d'un kyste, la conduite à tenir sera des plus simples. Avec une broche métallique à pointe d'acier, on traversera la tumeur à 3 ou 4 centimètres du point adhérent, et l'on posera une ligature immédiatement au-dessous ; on n'aura plus alors qu'à sectionner les tissus, c'est-à-dire les deux parois du kyste, le plus près possible de la surface adhérente, de manière à ne conserver absolument que cette dernière. La broche empêchera la ligature de glisser, et celle-ci, en maintenant rapprochées les parois du kyste, s'opposera à ce que les liquides qu'il pourrait encore contenir ne tombent dans la cavité péritonéale. S'il survenait une petite hémorrhagie, on en viendrait facilement à bout par la compression, au moyen d'une éponge ou d'une serviette qu'un aide maintiendrait appliquée, pendant quelques instants, sur la surface de section. Une fois l'hémorrhagie définitivement arrêtée, mais alors seulement, on pourra abandonner le segment de kyste qu'il a été impossible de détacher dans la cavité abdominale.

La conduite à tenir serait la même s'il s'agissait d'une tumeur solide, mais ici une perte de sang considérable est plus à redouter. Toutefois, grâce aux pinces hémostatiques construites récemment par M. Guéride, sur les indications de M. Péan, il sera en général facile de l'éviter. Ces pinces se distinguent de la pince à arrêt ordinaire en ce que les mors, au lieu d'être verticaux, sont allongés transversalement de façon à donner à l'instrument la forme de la lettre T. Elles devront rester

en place le plus longtemps possible, c'est-à-dire jusqu'à ce qu'on referme la cavité abdominale. Si, à ce moment, l'enlèvement des pinces entraînait le renouvellement de l'hémorrhagie, il faudrait recourir à la cautérisation au fer rouge ; mais c'est un moyen auquel il sera bien rarement nécessaire d'avoir recours, du moins, si nous nous basons sur les faits qu'il nous a été donné d'observer.

2° *Avec une anse intestinale.* — C'est ordinairement avec l'intestin grêle que ces adhérences s'établissent. Elles sont parfois si intimes que l'intestin paraît comme englobé au milieu de la masse de la tumeur, à tel point qu'il est facile, au premier abord, de le confondre avec un lobe d'un kyste multiloculaire ou d'une tumeur fibro-cystique. Elles occupent, dans ce cas, la moitié ou même les trois quarts de la circonférence de l'intestin. Dans d'autres circonstances, elles sont plus limitées : l'anse intestinale est couchée sur la face antérieure ou sur la partie supérieure de la tumeur, et n'adhère que par une surface peu considérable, 2 ou 3 centimètres carrés tout au plus. Rien de plus commun que les adhérences entre l'intestin et les diverses tumeurs de l'abdomen. Grâce au ciel, elles sont le plus souvent faciles à détacher, et nous devons avouer, que les cas où l'on devra recourir à une autre méthode opératoire, sont fort heureusement des plus rares.

Cependant, si pareil cas se présentait, on agirait comme dans les cas précédents avec cette différence toutefois, qu'au lieu d'abandonner librement dans la la cavité péritonéale l'anse intestinale avec le lambeau de kyste ou de tumeur fibreuse qu'il aurait été impossible de détacher, il serait préférable de fixer le tout à

la paroi abdominale antérieure. Pour cela, on opérera de la façon suivante. Tout d'abord on aura soin de conserver un lambeau de tumeur assez grand pour qu'il puisse être traversé par plusieurs points de suture. Cela fait, lors de la fermeture de l'abdomen, on comprendra ce lambeau dans une ou deux des sutures métalliques qui serviront à fermer la plaie des parois abdominales. De cette façon, l'anse intestinale sera maintenue dans le voisinage de cette dernière, et si, dans la suite, la petite portion de kyste ou de tumeur fibreuse qui n'a pu être enlevée, devenait le point de départ d'un abcès, le pus aurait de la tendance à se faire jour à l'extérieur, séparé qu'il serait de la cavité péritonéale par les adhérences protectrices qui ne manqueront pas de se former. Pour éviter autant que possible les tiraillements, voire même un certain degré de torsion de l'intestin, on devra toujours fixer celle-ci à l'endroit le plus voisin. C'est ainsi, par exemple, que s'il adhérait à un point de la tumeur voisin de l'ombilic, on devrait le maintenir fixé à la partie supérieure de l'incision, et *vice versâ*.

La manière de procéder que nous venons de décrire est bien supérieure à celle qui consisterait à cautériser la surface de section, puis à l'abandonner dans la cavité péritonéale. N'est-il pas à craindre, en effet, que la chute de l'eschare ne devienne cause de péritonite ou même de perforation intestinale? Cependant, si la surface adhérente était très-petite ou si, par suite d'une friabilité excessive, les parois du kyste n'offraient aux sutures métalliques qu'une résistance insuffisante, l'opérateur serait bien forcé de recourir à ce dernier moyen. D'ailleurs, la cautérisation sera faite avec une extrême prudence, et seulement après avoir isolé l'in-

testin au moyen du clamp de Baker-Brown ou de M. Péan.

Nous avons parlé plus haut de la possibilité de voir un abcès se développer dans le point où l'intestin a été fixé; mais cet accident n'est pas le seul qui puisse survenir. Le cas suivant est remarquable par les symptômes d'obstruction intestinale qui suivirent l'application de cette méthode. Qu'ils aient été causés par la péritonite adhésive, peut-être même par un certain degré de torsion de l'anse intestinale qui avait été fixée à la paroi abdominale, ils ne furent pas bien inquiétants. Ils méritaient cependant d'être signalés, d'autant plus qu'aujourd'hui encore c'est-à-dire six mois après l'opération, l'opérée éprouve dans l'abdomen une sensation confuse de tiraillements, quelquefois même de douleur, assez pénible à endurer. Nous ne craignons pas de donner cette observation dans tous ses détails. Elle complétera ce que nous venons de dire; peut-être même jetera-t-elle quelque jour sur les détails de manuel opératoire qui auraient pu paraître obscurs.

Observation I. — Tumeur fibreuse prise pour un kyste de l'ovaire gauche. — Ablation par la gastrotomie. — Adhérences intimes avec une anse intestinale; Conservation de la partie adhérente.—Guérison.

Madame A..., de Marly-la-Ville (Seine-et-Oise), âgée de 42 ans, d'une excellente constitution.

M. le Dr Voury qui donnait ses soins à la malade depuis plusieurs années, croyant à l'existence d'un kyste ovarique, l'adressa à M. Péan dans les premiers jours d'octobre 1873. Admise à l'hôpital Saint-Louis, salle Sainte-Marthe n° 54, elle y resta soumise à notre observation jusqu'au 1er novembre, époque à laquelle M. Péan la fit passer à la Maison de santé de Levallois-Perret.

Quelques jours avant l'opération un dernier examen fut pratiqué. La conclusion fut que l'on avait affaire à un kyste uniloculaire de l'ovaire gauche, probablement sans adhérences. Ce diagnostic parais-

sait certain; il fut admis sans conteste par tous ceux qui examinèrent la malade, et entre autres, par MM. les Drs Ricord et Calvo. Voici ce que l'on observait.

Malgré quelques troubles digestifs et des douleurs abdominales assez violentes pour empêcher tout travail, l'état général était très-satisfaisant : pas d'amaigrissement ni de fièvre. La tumeur, qui ne distendait que modérément le ventre remontait jusqu'à 5 travers de doigt environ au-dessus de l'ombilic. Cette masse, sans être très-mobile, se laissait déplacer quand on venait à saisir les parois abdominales entre les deux mains, et à tenter d'imprimer des mouvements à son contenu.

Au palper, on trouvait une fluctuation évidente, principalement au niveau de la fosse iliaque et du flanc droit. Si ce signe était moins manifeste dans le reste de l'étendue de la tumeur, la consistance que l'on trouvait à celle-ci était bien celle d'une poche contenant du liquide. Et d'ailleurs, la surface convexe, lisse et régulière de la masse, rappelait tout à fait celle qu'il est habituel de rencontrer dans les cas de kystes de l'ovaire.

Par le toucher vaginal, on trouvait l'utérus normal et complètement indépendant; de même, il ne semblait pas que la tumeur envoyât aucun prolongement du côté de l'ovaire droit, tandis qu'on sentait manifestement un pédicule volumineux qui suivait la direction de l'ovaire gauche. La vessie se trouvait refoulée par le kyste dans la profondeur du petit bassin, et il était impossible de faire saillir, au-dessus du pubis, le bec d'une sonde introduite par l'urèthre jusqu'au fond de la vessie. La percussion dénotait la présence d'une tumeur ovoïde, légèrement déjetée à gauche, ainsi que celle d'anses intestinales dans la partie supérieure et latérale droite.

Opération le 6 novembre 1873 ,en présence de MM. les Drs Ricord, Calvo, Coste (de Marseille), Hicquet (de Bruxelles) et Voury, médecin de la malade.

Incision des parois abdominales depuis l'ombilic jusqu'à 4 centimètres environ au-dessus du pubis. Le péritoine une fois ouvert dans toute cette étendue, on reconnaît aussitôt l'existence d'adhérences antérieures avec les parois; en même temps, on est frappé de la couleur rouge foncé de la tumeur qui se présente. Cet aspect insolite éveille l'attention ; aussi est-ce avec les plus grands ménagements que l'opérateur, après avoir détaché ces adhérences, procède à l'examen du point de départ de la tumeur. Pour arriver plus sûrement à ce résultat, on juge utile de prolonger l'incision par en haut en lui faisant contourner l'ombilic; puis on tente une ponction

exploratrice au moyen du gros trocart de Koberlé. Celle-ci n'est suivie d'aucun écoulement de liquide; la pointe de l'instrument pénètre dans un tissu solide, quoique donnant, à la main, une sensation de fluctuation des plus évidentes.

A l'aide de fortes pinces à griffes, on saisit la tumeur par la face qui se présente et l'on s'efforce de l'attirer partiellement au dehors, résultat qui n'est pas obtenu sans efforts et sans que plusieurs déchirures se soient produites. La portion engagée entre les lèvres de la plaie est aussitôt traversée, vers sa base, d'un double fil métallique dont on forme deux ligatures à l'aide du serre-nœud. Celles-ci sont maintenues solidement en place au moyen de tiges d'acier enfoncées dans l'épaisseur de la tumeur, immédiatement au-dessus des ligatures. Cela fait, on excise avec le couteau tout ce qui se trouve situé au-dessus. Le fragment ainsi enlevé avait le volume d'une tête de fœtus à terme et provenait de la partie antéro-supérieure de la masse morbide.

Un examen rapide montra alors que le restant de la tumeur adhérait au bassin, du côté droit, entre la branche horizontale du pubis et l'épine iliaque antérieure et supérieure, par deux prolongements, sortes de pédicules de 4 à 5 centimètres de diamètre. La ligature et la section de ces prolongements se firent sans difficultés. Après quoi, il fut possible d'amener au dehors toute la masse de la tumeur et de la morceler, en ayant grand soin de répéter la manœuvre précédemment décrite. La tumeur paraissait avoir pour point de départ soit l'ovaire droit, soit la fosse iliaque de ce côté. L'insertion se faisait sur une surface de l'étendue de la paume de la main. En arrière et près de ce point, une anse intestinale avait contracté des adhérences si intimes que M. Péan ne jugea pas prudent de les détacher. En conséquence, *le fragment de tumeur qui adhérait à l'intestin fut évidé autant que possible, puis fixé à la paroi abdominale antérieure, au niveau de l'incision.* Quant au point d'implantation, il fut lié et servit à constituer une troisième pédicule; celui-ci très-volumineux, les deux autres étant formés par les deux prolongements dont nous avons déjà parlé. L'incision fut fermée suivant la méthode ordinaire et les trois pédicules laissés au dehors; l'opération n'avait pas duré moins de *trois heures et demie.*

Examen de la tumeur. — Les fragments enlevés offraient une coloration un peu plus foncée que celle que présentent ordinairement les fibromes utérins. Sa consistance était faible et rappelait celle du sarcôme; cette particularité expliquait très-bien l'erreur dans laquelle étaient tombés tous ceux qui avaient examiné la malade. A la coupe

comme aspect et comme consistance, la surface de section rappelait tout à fait celle du poumon hépatisé. Signalons encore de nombreuses vacuoles et plusieurs petits kystes renfermant soit des caillots, soit du sang plus ou moins altéré. L'examen microscopique fait par M. Ranvier a permis d'affirmer que cette tumeur n'était autre qu'un myome en voie de ramollissement.

Suite de l'opération. — Une fois transportée dans son lit, on s'occupe de réchauffer la malade par tous les moyens possibles ; le pouls qui avant l'opération était à 84 puls. avait atteint le chiffre de 120 ; il était de plus faible, à peine perceptible.

4 heures du soir, deux heures après l'opération, P. 140.
6 — — P. 144.
1 heure du matin, — P. 156, presque impossible à compter.
6 heures du matin, — P. 140.

Deuxième jour. — Douleur vive au niveau du pédicule ; pas de vomissements ; soif ardente. Pendant toute la journée, le pouls bat de 110 à 120.

Troisième jour. — Apparaissent des symptômes d'étranglement intestinal : douleur horrible localisée dans le point de la paroi abdominale où l'anse intestinale a été fixée, vomissements alimentaires, contraction des anses intestinales qui se dessinent sous la peau de l'abdomen, nulle évacuation par l'anus. P. 140. Ces symptômes durèrent jusqu'au 7e jour. Une forte dose d'huile de croton et d'eau-de-vie allemande amena une débâcle suivie immédiatement d'un grand soulagement.

Chute des petits pédicules le 4e jour.

Chute du pédicule principal le 15e jour.

La chute de ce dernier fut accompagnée d'une hémorrhagie qui fut facilement arrêtée au moyen du perchlorure de fer et de quelques pinces hémostatiques.

3° *Avec l'épiploon.* — Les adhérences épiploïques sont remarquables à la fois par leur intimité et leur vascularité. Les vaisseaux de l'épiploon, les veines principalement, acquièrent dans quelques cas un développement énorme ; on les voit ramper à la surface de la tumeur, s'enfoncer profondément dans sa masse, s'y ramifier, et devenir ainsi, pour le néoplasme, de véritables vaisseaux

nourriciers (1). Il est bien évident que tenter de détacher purement et simplement de pareilles adhérences, suivant la méthode ordinaire, serait s'exposer à une hémorrhagie des plus graves. En pareille occurrence, la conduite qui met le plus sûrement à l'abri de cet accident et celle qui a donné jusqu'ici les plus heureux résultats, consiste à sectionner les plus gros vaisseaux entre deux ligatures, à une certaine distance du point où ils s'enfoncent dans le tissu de la tumeur, à jeter sur l'épiploon une ou plusieurs ligatures, puis à le couper avec le bistouri immédiatement au-dessous de ces dernières.

Lorsqu'il s'agira de lier l'épiploon, la conduite à tenir ne sera pas la même, suivant qu'on se décidera à le laisser au dehors ou bien dans la cavité péritonéale. Dans le premier cas, on le traitera comme un pédicule ordinaire; c'est-à-dire qu'après l'avoir lié en masse, on l'attirera, autant que possible, *vers la partie inférieure de l'incision*, où il sera fixé entre les lèvres de la plaie au moyen d'une simple tige métallique.

Si la masse épiploïque était volumineuse, surtout si l'on craignait une hémorrhagie secondaire, cette conduite serait bien certainement la plus prudente et la plus sage. Mais, dans le cas contraire, beaucoup de chirurgiens n'hésitent pas à abandonner l'épiploon sectionné dans l'abdomen. Si l'on se décide à les imiter, on devra disposer les ligatures de la façon suivante. Supposons, par exemple, que la largeur de la partie adhérente soit égale à 5 centimètres. Avec des aiguilles courbes très-fines, chacune armée d'une anse de fil de soie, on tra-

(1) Par exemple, le cas de Lizars, rapporté dans : Observations on extraction of diseased ovaria, 1824; et Péan et Urdy, loco citato, p. 142.

versera l'épiploon étalé, en quatre endroits différents. Cela fait, il est facile de comprendre que, si l'on vient à couper les anses, à chaque piqûre d'aiguille correspondront deux fils séparés. Ceux-ci seront alors liés deux à deux de chaque côté, les fils placés aux deux extrémités constituant, à eux seuls, une anse complète. Ces ligatures, comme toutes les ligatures perdues, devront se faire avec des fils de soie excessivement fins et ne comprendre que peu de tissus. Il va de soi qu'avant d'abandonner l'épiploon dans la cavité abdominale, le chirurgien devra l'avoir soigneusement épongé.

Au lieu de le laisser complètement libre, quelques opérateurs ont aussi pour habitude de le fixer à la paroi abdominale antérieure, en le traversant avec les fils métalliques qui servent aux sutures profondes destinées à réunir les lèvres de l'incision faite sur la ligne blanche.

II. — Adhérences étendues.

Jusqu'ici nous avons supposé que l'ablation de la tumeur tout entière, ou du moins de sa plus grande partie, était possible. Mais il peut se faire que celle-ci, maintenue immobile dans l'abdomen par des adhérences étendues, c'est-à-dire comprenant un tiers ou même une moitié de sa surface, ne puisse être enlevée en totalité. Ces adhérences redoutables existent le plus souvent avec les organes contenus dans le petit bassin; les tumeurs qui y sont le plus prédisposées sont les kystes de l'ovaire imples ou multiloculaires, les tumeurs fibro-cystiques. Les fibrômes de l'utérus ne contractent presque jamais les adhérences dont nous parlons. Ces cas ont passé de

tout temps, et avec raison, pour les plus difficiles qui puissent se présenter dans la pratique de l'ovariotomie. Nous allons indiquer immédiatement la conduite à tenir si l'on se trouvait en présence d'un fait aussi malheureux.

Dès l'année 1869, M. Péan, s'inspirant à la fois de la méthode ancienne (incision du kyste et canule à demeure) et de la méthode nouvelle (l'extirpation du kyste), créait, par une heureuse inspiration, un procédé mixte applicable aux cas que nous étudions en ce moment. Nous citons textuellement ses paroles : « Malgré tout le souci que nous prîmes d'appliquer l'anse métallique aussi près que possible du plancher du bassin, il fallut, sous peine d'étreindre dans cette ligature le rectum adhérent et une partie du vagin, *abandonner au-dessous de la ligature une portion du kyste, dont la surface, couverte de petites loges distinctes, dépassait en largeur celle des deux mains.* En raison de cette circonstance, la constriction opérée de ce côté fut faite assez solidement pour prévenir toute hémorrhagie, mais disposée cependant de façon à permettre presque immédiatement l'introduction de tubes propres à faciliter l'écoulement au dehors des liquides fournis ultérieurement par cette dernière cavité... Les suites de l'opération furent des plus heureuses. Le vingt-cinquième jour, on put détacher d'un seul coup la totalité de cette poche; la vaste cavité qui en résulta se combla ensuite rapidement, attirant à elle, d'une part, les parois abdominales avec lesquelles elle était en rapport au niveau de l'angle inférieur de la plaie, et, de l'autre, le fond du vagin. La malade se levait dès la sixième semaine (1). »

(1) Union médicale. Décembre 1869.

Ce procédé a ce grand avantage sur celui de la canule à demeure, tel que l'employaient les anciens ovariotomistes, qu'il ne laisse suppurer que la portion du kyste qu'il est absolument impossible d'enlever; la surface suppurante est donc, par cela même, réduite au minimum. Il suppose évidemment une poche unique; mais, comme il sera toujours possible de transformer un kyste multiloculaire en un kyste uniloculaire, en brisant les cloisons qui séparent les différentes loges, on peut dire qu'il est applicable à tous les cas de kyste de l'ovaire. Il faut aussi que les parois du kyste soient assez solides pour résister à de légères tractions, à plus forte raison qu'elles ne soient le siége d'aucune solution de continuité; car alors, les liquides sécrétés s'épancheraient dans la cavité péritonéale. Pour que cette manière d'opérer donne des résultats avantageux, il est également de toute nécessité que le segment de kyste qu'on se décide à faire suppurer, n'ait pas une étendue trop considérable. S'il en était autrement, on se trouverait dans le même cas que si l'on avait fait usage de la canule à demeure; c'est dire que l'opérée serait exposée à tous les dangers qu'entraîne une suppuration trop longtemps prolongée. C'est ainsi que, dans une observation que nous rapportons plus loin, la malade est morte d'épuisement quarante-cinq jours après l'opération.

Entrons maintenant dans quelques détails au sujet de la manière dont il convient de disposer les portions de kyste que l'on ne peut enlever, par rapport aux parois abdominales.

La conduite à tenir varie suivant les circonstances. Si ces parties sont peu étendues, si les adhérences sont profondes et situées près du pédicule, si les parois du

kyste sont souples et résistantes, il sera possible de les disposer à la manière d'un pédicule ordinaire, que l'on fixera à la partie inférieure de l'incision, après l'avoir lié. De cette façon, les parois de la poche étant intimement accolées, il n'y aura, à proprement parler, pas de cavité. Mais à la chute de ce pédicule, le dixième ou douzième jour, on se trouvera en présence d'un infundibulum dans lequel il sera facile de faire des injections détersives (1).

Si la portion de kyste que l'on est résolu de faire suppurer offrait une certaine étendue, si les parois étaient épaisses, en un mot si une suppuration de longue durée était à craindre, il faudrait traverser les parties avec une aiguille à manche armée d'une anse métallique; on couperait ensuite cette anse et les deux fils, ramenés de chaque côté, serviraient à faire deux ligatures (2). Une canule, ou mieux une sonde en gomme élastique, sera disposée au centre du pédicule ainsi constitué.

Enfin, si les adhérences étaient tellement intimes et tellement friables, qu'il fût absolument impossible de former un pédicule avec les lambeaux du kyste, on devrait fixer ceux-ci, chacun de leur côté respectif, avec la paroi abdominale, et cela, au moyen de quelques points de suture. La partie supérieure de l'incision sera ensuite réunie, suivant la méthode ordinaire, tout en prenant la précaution de placer immédiatement au-dessus de la

(1) Il peut arriver, également, qu'un abcès se développe autour du pédicule. Cette petite complication n'offre en général aucune gravité; chez les malades où il nous a été donné de l'observer, tout s'est passé le plus simplement du monde.

(2) Celles-ci devront être très-rapprochées.

poche et le plus profondément possible, une forte suture entortillée, de façon à obturer complètement la cavité abdominale.

Si l'on a bien compris ce que nous venons de dire, il est facile de voir que le segment de kyste que l'on n'a pu enlever formera une poche largement ouverte à l'extérieur, dans laquelle on pourra pousser à loisir des injections désinfectantes. En général, le pus s'écoulera librement au dehors, cependant, si à un moment donné, il y avait rétention des liquides dans l'arrière-cavité ainsi formée, il serait facile de la traverser par un drain dont une extrémité viendrait faire saillie dans le vagin, en passant par un cul-de-sac, et dont l'autre se trouverait au-dessus du pubis. On lira à la fin de ce travail une observation (obs. XII), dans laquelle ce moyen a été employé avec le plus grand succès.

On peut se demander maintenant ce que vont devenir ces portions de kyste ainsi abandonnées dans la cavité abdominale, aux seules ressources de la nature. « Si, dit M. Péan, la portion de kyste n'était plus suffisamment nourrie pour pouvoir vivre longtemps, elle se détachait d'elle-même au bout de peu de jours, en laissant à sa place une cavité plus ou moins étroite et parfaitement circonscrite par des adhérences péritonéales qui, en se rapprochant, ne tardaient pas à combler le vide formé par ces débris kystiques.

Si, au contraire, ces mêmes débris du sac recevaient assez de sang pour que cette élimination rapide ne pût avoir lieu, il s'établissait dans leur cavité une suppuration plus ou moins abondante, amenant à la longue soit l'atrophie, soit la transformation fibreuse (1) ».

(1) *Gazette des Hôpitaux*, 25 novembre, 1871.

Ainsi donc, élimination en masse ou bien atrophie et transformation fibreuse à la suite d'une suppuration toujours de longue durée, tels sont les deux modes de terminaison observés, jusqu'à présent, par l'auteur de cette méthode. Nous ajouterons que cette suppuration est remarquable par son abondance, ainsi que par son extrême fétidité; le pus possède au plus haut degré cette odeur de matière fécale, qui lui est particulière toutes les fois qu'il prend naissance dans le voisinage de l'intestin. La cicatrisation complète est évidemment possible; elle a du reste été observée. Mais il peut arriver aussi qu'il s'établisse une fistule abdominale dont la guérison se fasse longtemps attendre. On lira plus loin l'observation de deux malades chez lesquelles, aujourd'hui encore, persiste un très-léger écoulement purulent, bien que l'opération remonte à plusieurs années. Hâtons-nous d'ajouter que l'application d'un simple gâteau de charpie maintenu par une ceinture hypogastrique, leur rend cette infirmité très-supportable.

D'ailleurs, nous ne faisons aucune difficulté de reconnaître que ce sont là de sérieux inconvénients. Aussi est-il bien entendu qu'on ne saurait en faire une méthode générale, et qu'on doit l'appliquer seulement *aux cas qui ne sont justiciables d'aucun autre procédé opératoire.*

On peut se poser une dernière question à propos de ce mode de traitement, celle des récidives.

On sait combien il est fréquent de voir se développer, dans le voisinage du pédicule d'un kyste de l'ovaire, des kystes secondaires de grosseur et de consistance variables. Ceux-ci, en nombre parfois considérable, font

saillie dans la poche principale, et leur tendance à se grouper autour du point d'implantation du kyste, fait qu'ils représentent très-bien dans leur ensemble l'aspect d'une grappe de raisin. Or, la méthode dont nous venons de parler, laissant précisément en place les parties du kyste voisines du pédicule, et avec elles les kystes secondaires qui peuvent s'y trouver, n'est-il pas à craindre qu'un ou plusieurs de ces kystes ne vienne à se développer dans la suite ? La supposition que nous faisons ici n'est pas purement gratuite ; le fait suivant observé par MM. Péan, Barth et Huguier vient mettre hors de doute la possibilité d'une semblable récidive(1).

Au mois de janvier 1868, M. Péan fut appelé en consultation par M. Huguier, auprès d'une jeune fille de 20 ans, atteinte d'un kyste multiloculaire de l'ovaire droit.

A la suite d'une ponction pratiquée quelques semaines auparavant et suivie d'injection iodée, une abondante suppuration s'était développée dans une loge kystique qui remplissait la totalité de l'abdomen. La fièvre hectique et le marasme n'avaient pas tardé à survenir, et une péritonite menaçante s'était déclarée. M. Huguier, qui traitait la malade, dut recourir alors à une méthode énergique, et qui consista à inciser largement la paroi abdominale et le kyste, sur deux points, l'un correspondant à la ligne blanche, l'autre situé à quatre travers de doigt à droite de la ligne médiane. Les adhérences qui existaient au niveau de ces incisions permirent au pus de s'écouler librement au dehors, et à l'aide de mèches et d'injections, tous les accidents

(1) Péan, Ovariotomie, 2e édition, p. 167 et thèse de Gros-Fillay, p. 58.

disparurent, si bien que, au bout de quelques mois, le kyste parut s'être complètement atrophié. Sur ces entrefaites, ayant perdu la malade de vue, M. Huguier et M. Péan crurent à une guérison définitive. Mais, au mois de juin de 1871, la malade vint à nouveau consulter ces chirurgiens. Elle portait alors un kyste ovarique non moins volumineux que l'ancien. *Ils estimèrent aussitôt que le point de départ de cette récidive était dans l'un des kystes secondaires dont ils avaient constaté la présence autrefois, et que ces derniers, n'ayant pu être atteints par les incisions évacuatrices, avaient continué à s'accroître.* D'un commun accord, ils pensèrent que l'ovariotomie était pour la malade, l'unique moyen de salut. M. Péan fut chargé de la pratiquer. Or, pendant le cours de l'opération, il reconnut que l'ancienne loge était presque complètement oblitérée, que ses parois, extrêmement épaisses et fibreuses, se soudaient intimement à l'abdomen dans les points primitivement incisés. Il put, sans trop de difficultés, venir à bout de ces adhérences, qui n'étaient pas très-étendues, mais plutôt semblables à de véritables cordons fibreux. L'opération s'acheva sans autre accident. Au bout d'un mois, la malade retournait dans son pays dans un état de santé des plus satisfaisants.

Il nous a paru utile de donner ici, en résumé et sans commentaires, la relation de tous les cas *sans exception*, dans lesquels M. Péan s'est vu forcé de recourir à la *méthode de suppuration partielle du kyste*. On verra par les résultats obtenus (1 cas de mort seulement sur 9 opérations), que cette méthode de traitement peut facilement soutenir la comparaison avec toutes les autres. Les seuls reproches qu'on puisse lui adresser, sont bien certaine-

ment la longueur de la suppuration et la possibilité de voir s'établir une fistule abdominale.

Obs. II. — Tumeur fibro-cystique de l'utérus. Ablation de la totalité de cet organe. — Conservation du segment inférieur de la partie kystique. — Guérison (1).

Mlle Thérèse Lefèvre, 41 ans, couturière. Elle n'a jamais été mariée, et n'a eu ni enfants ni fausses couches. Réglée pour la première fois à 13 ans ; la menstruation a toujours été régulière et n'a rien offert de particulier.

Au moment où M. Péan vit la malade pour la première fois (juin 1869), la tumeur remontait à une dizaine d'années. Amaigrissement notable, faciès ovarien très-prononcé, dyspnée occasionnée par le volume de la tumeur abdominale. L'examen local donnait les résultats suivants : les parois du ventre étaient considérablement distendues et présentaient de larges bosselures dont la consistance était variable, les unes étant manifestement fluctuantes, les autres fermes et d'une consistance fibreuse. Par le toucher vaginal, on sentait le col volumineux, et l'on avait la sensation de plusieurs bosselures qui déprimaient les culs-de-sacs vaginaux, et s'implantaient largement sur la tumeur principale par leur partie supérieure.

Après plusieurs examens, le diagnostic porté fut : kyste multiloculaire de l'ovaire gauche avec complication de tumeur fibreuse dépendant, soit de l'ovaire droit, soit du fond même de l'utérus.

Opération le 22 septembre 1869. — La tumeur était constituée : 1° par une une tumeur fibreuse de l'ovaire droit; 2° par un petit kyste de la trompe du même côté ; 3° par un énorme kyste multiloculaire de l'ovaire gauche se confondant avec un kyste de l'utérus. — Tout fut enlevé excepté, toutefois, la partie du kyste multiloculaire qui plongeait dans l'excavation pelvienne. Cette partie avait contracté, avec le rectum et la vessie, des adhérences tellement intimes que l'opérateur jugea prudent de les respecter.

Durée de l'opération : une heure et demie.

Les suites furent heureuses. Notons cependant plusieurs hémorrhagies du pédicule et une suppuration abondante et fétide, accidents que l'on dut combattre énergiquement au moyen de la cauté-

(1) Résumé tiré de l'*Union médicale*, décembre 1869.

risation au fer rouge et d'injections désinfectantes. Dans la suite, élimination des parties du kyste qui, le jour de l'opération, avaient échappé aux ligatures. Deux mois après l'opération, la guérison était complète.

Obs. III. — Kyste uniloculaire rompu trois fois dans la cavité abdominale. — Adhérences généralisées impossibles à détacher. — Conservation d'une partie du sac. —Traitement par suppuration, Guérison(1).

Mme Cher..., âgée de 33 ans. Réglée à 12 ans, elle s'est mariée à 15 et était mère à 16 ans. La santé de cette dame a toujours été bonne; rien de particulier à noter jusqu'à l'apparition du kyste.

Lorsque Mme C... vint consulter M. Péan dans les premiers jours de juin 1870, il y avait cinq ans que la malade avait, à différentes reprises, constaté l'existence d'une tumeur. Dans ce laps de temps, elle avait disparu et s'était reproduite trois fois, le kyste s'étant rompu et vidé dans la cavité péritonéale, ainsi que l'indiquaient les symptômes de péritonite qui s'étaient manifestés chaque fois. La dernière rupture avait eu lieu au mois de janvier 1870.

Ces anamnestiques, aussi bien que l'examen de la tumeur, firent porter le diagnostic de kyste uniloculaire avec des adhérences probablement anciennes et étendues.

Opération le 29 juin 1870.

Après l'incision des parois abdominales, l'opérateur se trouve en présence d'adhérences générales, s'étendant à toute la paroi abdominale, à l'épiploon, à l'intestin et à l'excavation pelvienne. Dans ces conditions, on prend le parti de n'exciser que la partie qu'on pourra facilement rendre libre, confiant à la nature le soin d'éliminer le reste. Le mode opératoire employé a déjà été décrit p. 25; nous n'y reviendrons pas ici. Il nous suffira de dire que l'excision des parties qu'il avait été possible de détacher, ainsi que la suture du restant de la poche, se firent sans difficultés. La durée totale de l'opération avait été de deux heures et demie.

Une suppuration franche et de bonne nature s'établit dans la poche le cinquième jour. On pratique de nombreux lavages, et l'on soutient les forces de la malade par tous les moyens possibles. Des parcelles de la paroi du kyste se détachent et sont entraînées par les injections, en même temps que la cavité se rétrécit de plus en plus. La malade se lève pour la première fois le 20 juillet, et quitte la mai-

(1) Résumé. Thèse de Gros-Fillay, p. 53.

son de santé le 5 août. A ce moment, toute suppuration n'a pas encore disparu. Bien que la plaie n'offre plus qu'un orifice rétréci, en laisse deux tubes pour faciliter les injections détersives.

Il est important de remarquer que, aujourd'hui encore (quatre ans après l'opération), cette malade porte à la partie inférieure de l'abdomen, une fistule dont les parois fongueuses et saignantes donnent naissance à une légère suppuration. Une ceinture hypogastrique, aidée d'un pansement des plus simples, remédie on ne peut mieux à cette petite infirmité.

Obs. IV. — Kyste uniloculaire avec adhérences généralisées très-intimes et très-vasculaires. — Vingt-deux ponctions antérieures. — Excision d'une partie de la poche. Mort le 45e jour.

Sœur Marie des Victoires, âgée de 45 ans, d'une bonne santé habituelle; régulièrement réglée tous les mois, pendant quatre jours.

Le début de la maladie remonte à l'âge de 37 ans. Un médecin appelé à cette époque diagnostique un kyste de l'ovaire etpra tique une première ponction. Sept mois après, reproduction du liquide et deuxième ponction. Dans le courant de l'année qui précéda l'opération, la reproduction du liquide était si rapide qu'il fallait recourir à ce moyen tous les deux mois, si bien que la dernière ponction se trouvait être pratiquée le 20 juillet 1871, la vingt-deuxième.

Après plusieurs examens, M. Péan porte le diagnostic de kyste uniloculaire, avec adhérences très-étendues. L'examen local, le grand nombre de ponctions subies par la malade, la sensation évidente de fluctuation et la régularité de la tumeur autorisaient un semblable diagnostic. Le kyste était énorme, car le ventre ne mesurait pas moins de 1 m. 45 c. de circonférence au niveau de l'ombilic, la dyspnée était très-marquée, les douleurs intolérables. L'état général n'était pas trop mauvais : pouls 76, appétit conservé, mais amaigrissement notable.

Opération le 18 septembre 1871. — Incision allant du pubis à 5 centimètres au-dessus de l'ombilic. Au moment où l'opérateur s'apprête à ponctionner la poche, la malade est brusquement prise d'un effort de vomissement. Cette petite complication amène la rupture du kyste suivie de l'issue violente du liquide qui, projeté avec force, va inonder M. Péan et ses aides. Ce liquide est transparent, nullement poisseux. La tumeur une fois complètement vidée de son

contenu, il devient facile de se rendre compte des rapports des parois kystiques. Ainsi qu'il était facile de le prévoir, on trouve des adhérences à peu près générales, très-intimes et très-vasculaires; on réussit bien à détacher quelques fragments de la poche, mais celle ci est si mince qu'elle cède aux moindres tractions, et qu'on est bientôt forcé d'abandonner toute tentative de décollement. En conséquence, voici la conduite suivie par M. Péan : excision des lambeaux qu'il a été possible de détacher; large incision de la partie restante qui est suturée aux parois abdominales dans le quart inférieur de l'incision abdominale; suture de celle-ci dans ses trois quarts supérieurs. La main, portée dans cette cavité, fait découvrir tout à fait dans la partie inférieure et faisant saillie dans la poche principale, un kyste secondaire du volume des deux poings, développé vraisemblablement dans l'épaisseur de la paroi. Ce kyste est entouré, sur ses côtés, de masses végétantes constituées par une multitude de petites vésicules accolées. Avant de faire transporter la malade dans son lit, l'opérateur a grand soin de ponctionner ce kyste et d'exciser les masses dont nous venons de parler. En résumé, la partie du kyste qui va suppurer est considérable, elle constitue une poche dont le volume atteint celui d'une tête d'adulte.

Suites de l'opération.— Immédiatement après l'opération le pouls est à 88; dans l'après-midi, quelques nausées, mais sans vomissements. Dans la journée, il y a des envies fréquentes d'uriner; p. 96.

19 septembre, 6 heures du matin. Pouls, 96; douleurs dans les lombes et les fosses iliaques, ce qui nécessite l'emploi de sacs remplis de glace concassée. Le soir, le pouls est à 104.

Le 20. On commence à faire des lavages dans la poche; on injecte plusieurs litres d'eau alcoolisée par les drains qui plongent jusque dans l'excavation pelvienne.

Le 21. Une sérosité abondante (environ 2 litres en vingt-quatre heures), à odeur fétide, s'écoule de la poche. L'état général de la malade n'est pas trop mauvais; p. 90 à 100; on prescrit du bouillon et des côtelettes.

Les 22-28. On commence à reconnaître dans le pus quelques parcelles membraneuses; le côté droit de l'abdomen est très-sensible. Appétit bon, p. 88. Traitement : 1 gramme de sulfate de quinine, extrait et vin de quinquina.

Du 1er au 5 octobre. La suppuration est toujours très-abondante et d'une fétidité extrême, cependant la malade se sent un peu plus forte; elle est changée de lit chaque jour.

Le 13. Le mieux ne s'est pas maintenu, diarrhée profuse; le

pouls remonte à 120 puls.; anxiété et sentiment d'une grande faiblesse; la malade repousse absolument toute espèce de médicaments.

Le 19. Il se produit une amélioration assez grande pour qu'on songe à la renvoyer au Mans, son pays natal. Lors de son départ, la diarrhée avait presque complètement cessé, mais la suppuration restait toujours très-abondante et affaiblissait visiblement la malade. Mort quelque temps après dans le marasme occasionné par une suppuration de trop longue durée.

Obs. V. — Kyste multiloculaire avec adhérences anciennes, fibreuses et très-vasculaires. — Conservation d'une partie du kyste après incision des loges secondaires. — Guérison.

Mme R..., 46 ans, de constitution délicate. Début du kyste à l'âge de 39 ans. En 1870, le ventre était devenu énorme; première ponction suivie de l'issue de dix litres d'un liquide transparent et légèrement poisseux; on fit encore trois ponctions, la dernière au mois de juin 1871.

Lorsque M. Péan vit la malade, les dimensions du ventre étaient les suivantes :

Circonférence au niveau de l'ombilic.....	105 cent.
De l'appendice xiphoïde à l'ombilic.....	20 —
De l'ombilic au pubis.....	21 —

L'opération fut décidée pour le 16 octobre 1871. Le chloroforme provoque des vomissements à plusieurs reprises. L'incision des parois abdominales est conduite du pubis à l'ombilic. On tombe alors sur une poche épaisse, comme cartilagineuse, très-adhérente au péritoine pariétal; dans cette poche principale, et à la périphérie, se voient plusieurs kystes secondaires donnant à toute la masse un aspect bosselé caractéristique. Tous ces kystes sont successivement vidés et mis en communication avec la poche principale. Cela fait, on excise la partie supérieure du kyste et l'on fait suppurer le reste.

Durée de l'opération : une heure environ.

Les suites de l'opération ont été des plus heureuses. Les tubes ont été conservés jusqu'au mois de février 1872. M. Péan a revu la malade au mois d'avril 1872; à cette époque, la santé était parfaite. Mme R... a repris de l'embonpoint. Les règles sont revenues deux mois après l'opération et se reproduisent très-régulièrement.

Obs. VI. — Kyste uniloculaire de l'ovaire gauche à contenu purulent et sanguin. — Adhérences impossibles à rompre. — Conservation de la partie profonde et adhérente du sac. — Guérison par suppuration.

Mlle E. Tr..., 38 ans, d'une constitution très-délicate. Le début de la maladie remonte à cinq ou six ans. L'attention de la malade fut éveillée par des douleurs abdominales très-vives, et par l'augmentation du volume du ventre. M. Monnier, chirurgien du Val-de-Grâce, constata l'existence d'un kyste ovarique et adressa, en 1871, la malade à M. Péan. La faiblesse était si grande, à cette époque, qu'on ne put songer à une opération. La face était décolorée, pouls petit, misérable, appétit nul, syncopes fréquentes.

Au 28 novembre, jour de l'opération, grâce à un séjour à la campagne et à une alimentation réparatrice, les forces étaient en partie revenues. Le kyste était énorme :

Circonférence au niveau de l'ombilic....	103 cent
De l'appendice xiphoïde à l'ombilic.....	19 —
De l'ombilic au pubis.....	22 —

Sans entrer dans les détails de l'opération, nous nous contenterons de signaler ce qu'elle offrit de particulier. Des adhérences intimes et très-vasculaires existaient pricipalement à droite et dans le petit bassin. A gauche et en haut, on fut assez heureux pour en décoller une bonne partie, mais on fut obligé de poser une vingtaine de ligatures en fil végétal très-fin.

Le liquide était franchement purulent; dans l'intérieur de la loge principale, on trouva un petit kyste sanguin.

Hernie de l'épiploon au moment où l'on s'efforçait de détacher les adhérences; la réduction en fut difficile et prolongea beaucoup ce temps de l'opération. Enfin, excision des parties supérieures de la poche et conservation du reste que l'on dispose à la manière ordinaire. Durée de l'opération : deux heures un quart.

Les premiers jours qui suivirent, il y eut quelques symptômes de péritonite, combattus aussitôt par la glace et l'opium à hautes doses.

Une suppuration abondante s'établit le cinquième jour, mais elle diminue rapidement, contre toutes les prévisions. Le 5 janvier 1872, Mlle E. T... quitta la maison de santé dans un état très-satisfaisant. M. Péan nous dit avoir revu cette dame au mois de septembre dernier; la plaie était complètement fermée, toute suppuration avait disparu et la santé était parfaite.

Obs. VII. — Tumeur utéro-cystique. — Ablation d'une grande partie de l'utérus. — Conservation du segment inférieur du kyste utérin. — Guérison (1).

Mme Sehn..., 23 ans et demi, tempérament lymphatique, menstruation irrégulière et abondante. En juin 1871, Mme S... voit son ventre grossir; elle croit d'abord à une grossesse, bien que les règles reparaissent chaque mois avec abondance. Le terme passé, la malade va consulter M. Kœberlé, qui diagnostique un kyste de l'ovaire et conseille l'opération.

Dans le courant de décembre 1872, M. Péan voit la malade pour la première fois, et après un examen attentif, déclare à la malade, déjà prévenue du reste, que l'opération ne peut être différée davantage. A ce moment, la tumeur était volumineuse, asymétrique, tendue et dure du côté de l'hypogastre et du flanc droit; plus molle et presque fluctuante vers l'ombilic et le flanc gauche; d'ailleurs, toute sa surface était lisse, peu bosselée, mais très-douloureuse à la pression. En s'aidant du toucher vaginal et de l'exploration des cavités utérine et vésicale, on arrivait à cette conclusion, que la tumeur était exclusivement utérine, probablement une tumeur fibro-cystique. Ce diagnostic fut confirmé par M. S. Wells, qui vit la malade immédiatement avant l'opération.

Opération le 31 décembre 1872, en présence de M. Spencer Wells.

Incision sur la ligne blanche, de l'ombilic au pubis. Le péritoine pariétal incisé, on voit que l'épiploon recouvre toute la surface antérieure de la tumeur; il lui est adhérent et va s'insérer jusque sur la vessie et les côtés de l'utérus. Sur ce dernier organe, les adhérences sont si solides et surtout si vasculaires qu'on ne peut, sans grand danger, tenter de les décoller : il faut les réséquer. De la sorte, on laisse en place la partie inférieure de l'épiploon, trop difficile à atteindre et trop adhérente; la partie supérieure est détachée de la face antérieure et des parties latérales de la tumeur.

Celle-ci, ainsi mise à nu, paraissait manifestement utérine. Mais était-elle purement fibreuse ou fibro-cystique? Aux yeux de MM. S. Wells et Péan, le diagnostic resta en suspens jusqu'à ce qu'un gros trocart ayant été plongé dans sa masse, un flot de liquide purulent se fut échappé. Ce liquide provenait d'une loge dont les parois présentaient une épaisseur de 2 centimètres environ; elles

(1) Voyez planche II de l'ouvrage intitulé hystérotomie par MM. Péan et Urdy.

étaient constituées par du tissu utérin facile à reconnaître une fois qu'on les eut incisées. Après quelques tractions modérées, il fallut renoncer à attirer au dehors la totalité de la masse morbide. Après en avoir lié et excisé la plus grande partie, le reste de la poche fut abandonné dans la cavité abdominale.

La durée de l'opération avait été de deux heures.

Les suites de l'opération furent heureuses; la malade quitte la maison de santé le 20 février 1872; il reste à peine un peu de suppuration, on continue cependant des lavages désinfectants. M. Péan a revu la malade à la fin de l'année 1873; sa santé ne laissait rien à désirer.

Obs. VIII. — Kyste de l'ovaire à contenu purulent avec kyste pileux. — Adhérences vasculaires. — Conservation d'une partie du kyste. — Guérison par suppuration (1).

Mme Fl..., âgée de 37 ans. Bonne santé habituelle, menstruation régulière; quatre grossesses et une fausse couche. Deux ponctions ont été pratiquées; à la fin de la deuxième on vit apparaître un peu de pus mélangé de quelques grumeaux, elle fut également suivie de symptômes de péritonite.

Opération le 18 mars 1873. Après l'incision des parois abdominales, on reconnaît des adhérences généralisées et tellement vasculaires, qu'il est impossible de les détacher sans qu'aussitôt une rosée de sang pur ne vienne sourdre immédiatement sur les points correspondants de la surface du kyste et des organes qui le tapissent.

Dans ces conditions, on se décide à laisser dans l'abdomen une partie des parois du kyste et à confier l'élimination de celles-ci à une suppuration consécutive.

On fut obligé, pour vider le kyste, d'inciser largement sa paroi antérieure et d'exercer de fortes pressions sur l'abdomen, tant le pus était consistant. La cavité du kyste était une grande loge remplissant médiocrement le bassin, mais s'élevant très-haut sous les hypochondres au niveau desquels existaient les adhérences les plus intimes. En examinant, avec la main, la structure et l'étendue de partie supérieure du kyste que l'œil ne pouvait atteindre, on découvrit, un peu au-dessous de l'ombilic, une autre loge du volume du poing. Celle-ci était constituée par un kyste pileux : les poils étaient

(1) Résumé tiré de la thèse de M. Gros-Fillay.

gris, feutrés, disposés en mèches baignant dans un liquide purulent. Ce kyste secondaire fut vidé et mis en communication avec le kyste principal. Voici maintenant le mode opératoire employé : la partie supérieure de l'incision fut réunie au moyen de deux sutures entortillées; puis M. Péan excisa toute la portion des parois du kyste qui se trouvait libre d'adhérences, c'est-à-dire une surface à peu près égale à celle de la paume de la main. La partie inférieure de l'incision fut réunie à son tour, au moyen de deux fortes sutures. A la partie moyenne se trouvait béant l'orifice d'une sorte de poche correspondant à la cavité du kyste. Les lèvres de cette poche furent suturées isolément chacune avec la paroi abdominale correspondante; puis enfin, un double tube à drainage fut plongé jusque dans le fond du petit bassin.

La guérison survint rapidement. La malade quitte la maison de santé le 25 avril; elle pratique elle-même des injections par le tube qui a été maintenu.

Obs. IX. — Tumeur fibro-cystique insérée sur le fond du bassin et renfermant de nombreux débris osseux dans son épaisseur. On est assez heureux pour l'énucléer du sac celluio-fibreux qui lui sert d'enveloppe. — Conservation d'une partie de cette membrane. — Guérison par suppuration.

Mme M..., 29 ans, réglée pour la première fois à 15 ans, d'un tempérament nerveux et d'une constitution délicate. Le diagnostic de kyste ovarique fut porté en 1873, mais pendant longtemps, le développement de l'abdomen avait fait penser à une grossesse.

Opération le 6 janvier 1874. Nous passons sous silence tout ce qui, dans le manuel opératoire, ne se rapporte pas directement à la méthode que nous avons essayé de faire connaître; disons simplement que l'opération fut très-laborieuse.

Une fois que la tumeur eut été énuclée de sa coque enveloppante, cette dernière fut traitée à la manière d'une poche kystique. La partie supérieure fut excisée, car on avait pu détacher les adhérences; le segment inférieur fut laissé en place, et une canule de Dupuytren fut introduite jusqu'au fond de cette arrière-cavité, de façon à faciliter les lavages détersifs et l'écoulement du pus.

Suites de l'opération. Le 24 janvier, dix-huit jours après l'opération, les parois de cette poche étaient revenues sur elles-mêmes, et l'ouverture de la paroi abdominale s'était elle-même tellement rétrécie qu'elle pouvait à peine admettre un tube en caoutchouc pour

taire les lavages. La suppuration était peu abondante. La malade se lève pour la première fois le 29 janvier.

Obs. X. — Kyste multiloculaire de l'ovaire gauche. — Adhérences avec l'épiploon, les parois abdominales et l'utérus. — Conservation d'une partie du kyste. — Guérison par suppuration.

Mme B..., âgée de 34 ans, d'une constitution excellente, douée d'un certain embonpoint.

Début de la maladie vers l'âge de 30 ans; pas de traitement. M. Péan vit la malade, pour la première fois, pendant le siége de Paris; le ventre était, dès cette époque, très-développé, mais les circonstance smalheureuses où l'on se trouvait alors ne permettaient pas de penser à une opération. Deux ans après, le ventre était devenu énorme, la dyspnée était extrême et la malade très-affaiblie.

Opération le 16 octobre 1873.

Celle-ci ne présenta rien de particulier à noter. On fut seulement obligé de prolonger l'incision des parois abdominales jusqu'à 6 centimètres au-dessus de l'ombilic, tant à cause de l'épaisseur des parois que du volume de la tumeur. Une fois le kyste vidé, on s'aperçut bien vite qu'il serait impossible de détacher les adhérences qui maintenaient la tumeur immobile dans le petit bassin, en conséquence on se décida à faire suppurer toute la partie qui plongeait dans l'excavation. Pour cela, une double ligature fut posée sur la poche, et une canule de Dupuytren fut introduite entre les deux.

Suites de l'opération. — La suppuration s'établit le cinquième jour; elle est de bonne nature, assez abondante. La malade se lève, pour la première fois, le dix-septième jour et quitte la maison de santé le vingt-huitième; quelques jours auparavant, on avait remplacé la canule métallique par un drain en caoutchouc. Le 25 novembre, celui-ci est chassé de la plaie, qui est presque entièrement cicatrisée. Dans le courant du mois de décembre, Mme B... vient remercier M. Péan. La cicatrisation est complète et l'état général ne laisse rien à désirer. (*Voir le tableau, page* 40.)

Nous trouvons dans l'ouvrage de M. Sp. Wells (Diseases of the ovaries, London 1872), un résumé de six observations dans lesquelles la méthode de suppuration partielle du kyste a été appliquée. Il est même à remarquer que le chirurgien anglais l'a mise en pratique bien avant M. Péan; mais ce dernier, croyons-nous, a

obtenu le premier succès. Nous réunissons dans le tableau de la page 41, les six observations de M. Spencer Wells.

KYSTES TRAITÉS PAR LA MÉTHODE DE SUPPURATION PARTIELLE

Tableau donnant un résumé des 10 observations précédentes.

Nos D'ORDRE.	NOMS des MALADES.	AGE.	DATE de L'OPÉRATION	OBSERVATIONS.	RÉSULTATS.
1	T. Lefèvre.	41 ans	22 sept. 1869.	La tum. enlevée était contituée 1o par une tum. fibreuse de l'ovaire droit ; 2o par un petit kyste de la trompe du même côté, 3o par un kyste multiloculaire de l'ovaire gauche se confondant avec un kyste de l'utérus.	Guérison.
2	Chérioi.	33 ans	21 juin 1870.	Kyste uniloculaire. Adhérences pelviennes impossibles à détacher.	Guérison avec fistule abdominale.
3	Sœur Marie des Victoires.	45 ans	18 sept. 1871.	22 ponctions antérieures. Adhérences pelviennes.	Mort par épuisement le 45e j.
4	Royer.	46 ans	16 oct. 1871.	4 ponctions antérieures. Kyste multiloculaire, adhérences anciennes et très-vasculaires.	Guérison.
5	Trouillet.	38 ans	28 nov. 1871.	Kyste uniloculaire suppuré.	Guérison.
6	Schneider.	23 ans 1/2	31 déc. 1872.	Tumeur utéro-cystique. Ablation d'une grande partie de l'utérus. Conservation d'une grande partie du kyste utérin.	Guérison.
7	Fleurigan.	37 ans	18 mars 1873.	2 ponctions antérieures. Kyste purulent et kyste pileux.	Guéris. La malade est actuellement enc. de 6 mois environ.
8	Mahieu.	29 ans	6 janv. 1874	Tumeur fibro-cystique. Conservation d'une partie du kyste.	Guérison.
9	Bouillette.	34 ans	16 oct. 1873.	Kyste multiloculaire de l'ovaire gauche. Adhérences pelviennes.	Guérison.

On remarquera que toutes les malades ont succombé,

très-probablement parce que les tentatives de décollement des adhérences ont été trop longtemps prolongées. N'est-ce point là du moins, la seule explication rationnelle, alors que nous voyons cette même méthode donner entre les mains d'un autre chirurgien non moins habile, des résultats diamétralement opposés.

KYSTES TRAITÉS PAR LA MÉTHODE DE SUPPURATION PARTIELLE

Tableau donnant un résumé des 6 observations de M. Spencer Wells.

Nos d'ordre.		Date de l'opération.	Age.	État civil.	Observations.	Résultats.
1	Hôpital.	Mai 1865.	50 ans	Mariée.	Adhérences pelviennes. Une partie non adhérente du kyste est enlevée avec l'écraseur, le reste étant conservé.	Mort en 76 h. par obstruction intestinale.
2	Dr Oldham	Juill. 1866.	40 ans	Mariée.	Kyste supuré ouvert et enlevé en partie.	Mort en 14 h. par épuisement.
3	Hôpital.	Juin 1868.	47 ans	Mariée.	Extirpation d'une partie d'un kyste adhérent; le surplus est fixé à l'ouverture des parois abdominales pour le faire suppurer. Tubes à drainage.	Mort le 4e j.
4	M. Erichsen.	Mai 1869.	54 ans	Célibat.	Partie d'un large kyste multiloculaire enlevée; ligatures et drainage.	Mort le 8e j.
5	Dr Bacelli (de Rome).	Nov. 1870.	31 ans	Mariée.	Partie d'un kyste adhérent enlevée; le surplus compris dans une ligature et drainé.	Mort 22 h. après l'opération.
6	M. Cox (de Bristol)	Nov. 1871.	42 ans	Veuve.	Kyste multiloculaire vidé et enlevé en partie; le reste, adhérent, fixé à la paroi abdominale qui est laissée partiellement ouverte pour le drainage.	Mort le 10e j.

CHAPITRE II.

LA TUMEUR EST SOLIDE ET D'UN VOLUME CONSIDÉRABLE. SON ABLATION NÉCESSITE CELLE D'UNE PARTIE OU DE LA TOTALITÉ DE L'UTÉRUS.

Notre intention n'est pas de discuter l'opportunité de la gastrotomie pour les cas de tumeurs solides de l'abdomen, en particulier pour les corps fibreux de l'utérus et de ses annexes (ovaires et ligaments larges); la question est trop importante pour que nous osions l'aborder dans un travail de la nature de celui-ci. Nous voulons simplement indiquer ce que le manuel opératoire de la gastrotomie offre de spécial, lorsqu'il s'agit de tumeurs solides au lieu de kystes. Mais auparavant, on nous permettra une petite digression.

Affirmer aujourd'hui la possibilité d'enlever les fibromes interstitiels de l'utérus et cet organe lui-même, n'est-ce point affirmer l'évidence, et faut-il rappeler, pour ne citer que quelques noms, que Parkmann, Kimball en Amérique, Péan, Kœberlé, Richet, Labbé en France, ont pratiqué cette opération sans que leur malade perdît plus de quelques grammes de sang? L'hystérotomie est donc possible, mais cela ne suffit pas; il faut encore, pour qu'elle tombe dans le domaine public, qu'elle offre des chances raisonnables de succès. Voyons donc ce que nous disent les statistiques?

On trouvera dans l'ouvrage intitulé *Hystérotomie*, le relevé de 44 cas d'ablation de tumeurs fibreuses interstitielles de l'utérus; or, sur ces 44 cas, il y a eu 14 gué-

risons et 30 décès ; soit une proportion de décès égale à 31,82 pour 100. « Certes, c'est déjà là un assez beau résultat bien digne d'entrer en parallèle avec la statistique de l'ovariotomie à ses débuts. Toutefois, pour juger des résultats obtenus, il convient de prendre comme critérium, non pas la statistique fournie par l'ensemble de ces opérations, mais plutôt celle qui résulte des faits publiés dans ces dix dernières années. Nous voyons alors se dégager un fait remarquable et assurément fort encourageant : tandis que dans une première période s'arrêtant à 1863, on n'obtient que 15 pour 100 de guérisons (20 cas ayant donné seulement 3 succès), dans une deuxième qui va jusqu'en 1872, sur 24 opérations, on observe 11 guérisons, soit 45,83 pour 100. » A ne considérer que les résultats obtenus par M. Péan, ce chiffre lui-même se trouve dépassé ; car ce chirurgien ayant pratiqué, jusqu'à présent, 20 fois l'ablation de fibromes interstitiels de l'utérus, a obtenu 15 guérisons, soit 75 pour 100. C'est là, à peu de chose près, ce que donnent les meilleures statistiques d'ovariotomie dans les cas de kystes adhérents (1).

La conclusion à tirer de tout cela s'impose d'elle-même. Avec M. Kœberlé (2), nous dirons « qu'on ne doit pas rejeter ces sortes d'opérations et renoncer à l'extirpation des tumeurs interstitielles de la matrice par la

(1) Le chiffre de 15 guérisons sur 20 opérées se décompose de la manière suivante :

De l'année 1869 au 20 février 1872, 9 opérations sur lesquelles 2 morts, 7 guérisons. (Voyez ouvrage cité p. 9).

Du 20 février 1872 au 1er mai 1874, 11 opérations sur lesquelles : 3 morts, 8 guérisons. (Ces dernières observations seront publiées incessamment.)

(2) Kœberlé, opérations d'ovariotomie.

méthode sus-pubienne. » Et avec M. Péan (1), « si les faits ne sont pas encore assez nombreux pour asseoir un jugement définitif sur la valeur de cette opération nouvelle (l'hystérotomie), ils le sont assez néanmoins pour prévoir, sans être taxé d'exagération, l'avenir brillant qui lui est réservé. »

Ceci posé, nous revenons à notre sujet.

Nous ne ferons que signaler les cas dans lesquels le corps fibreux étant d'un volume peu considérable, est en outre pédiculé (variété sous-péritonéale ou ovarienne). L'ablation de semblables tumeurs se fera sans difficulté ; le pédicule sera facile à former, en un mot le chirurgien se comportera comme s'il s'agissait d'enlever un kyste de l'ovaire. Les difficultés n'existeront que dans deux circonstances :

Tantôt le corps fibreux, quel que soit son point de départ, a acquis un volume considérable ; la tumeur distend l'abdomen, comprime le diaphragme au point de déterminer des phénomènes thoraciques graves. Dans ce cas, l'ovariotomiste le plus résolu, une fois l'incision abdominale effectuée, ne peut se défendre d'un sentiment de terreur. Comment, en effet, enlever toute cette masse ? Comment lui faire franchir les lèvres de l'incision ?

Tantôt, la difficulté opératoire viendra d'un autre côté. Le corps fibreux, bien que étant d'un volume moyen, a des attaches tellement intimes avec l'utérus, que son ablation entraîne nécessairement celle de cet organe dans sa plus grande partie, parfois même dans sa presque totalité. Nous nous proposons de décrire la

(1) Loco-citato, p. VI.

méthode opératoire applicable à chacun de ces cas en particulier.

I. La tumeur fibreuse ou fibro-cystique offre un volume considérable.

Le chirurgien qui de propos délibéré, ou bien par suite d'une erreur de diagnostic, — car n'oublions pas que les fibromes très-volumineux sont souvent creusés de véritables kystes, ce qui les fait confondre avec des kystes ovariques, — le chirurgien qui se trouvera en présence d'une de ces tumeurs devra, avant tout, donner à l'incision pratiquée sur la ligne blanche, la plus grande étendue possible. Il pourra, sans inconvénients bien sérieux, la conduire du pubis à 3 ou 4 centimètres au-dessus de l'ombilic, en ayant soin de contourner ce dernier vers la gauche. En pareille occurrence, nous avons vu M. Péan inciser, dans un cas, jusqu'au voisinage de l'appendice xiphoïde, mais c'est là une pratique que l'on ne devra imiter que dans des circonstances tout à fait exceptionnelles. La tumeur une fois mise à découvert dans la plus grande étendue possible, on protége les parois de l'abdomen ainsi que les intestins au moyen de serviettes chauffées à 38 degrés, puis on s'occupe de réduire son volume, tout en évitant avec soin une trop grande perte de sang.

Pour cela, une seule chose est possible, c'est d'avoir recours à la méthode déjà décrite par M. Péan, il y a une dizaine d'années, méthode qu'il a désignée sous le nom de *méthode par morcellement*. Voici en quoi elle consiste : « On commence par traverser la partie moyenne de la tumeur, au besoin même la partie la plus acces-

sible par plusieurs anses de fils métalliques (2 ou 3 suffisent généralement). Les fils sont ensuite serrés à l'aide de serre-nœuds ordinaires, de façon à interrompre la circulation dans toute la partie qui se trouve située au-dessus des ligatures. On peut alors exciser cette partie en toute sécurité, et diminuer d'autant le volume de la masse morbide. Si, malgré cela, celle-ci restait encore trop volumineuse, on recommencerait la même manœuvre un peu plus bas, et ainsi de suite jusqu'à ce qu'enfin la réduction soit jugée suffisante.

Un exemple et une figure feront mieux comprendre ce que nous venons de dire.

Soit (fig. 1) une tumeur solide ou géodiforme à parois épaissies, et par conséquent, incapables de revenir sur elles-mêmes après que le liquide aura été évacué. Il

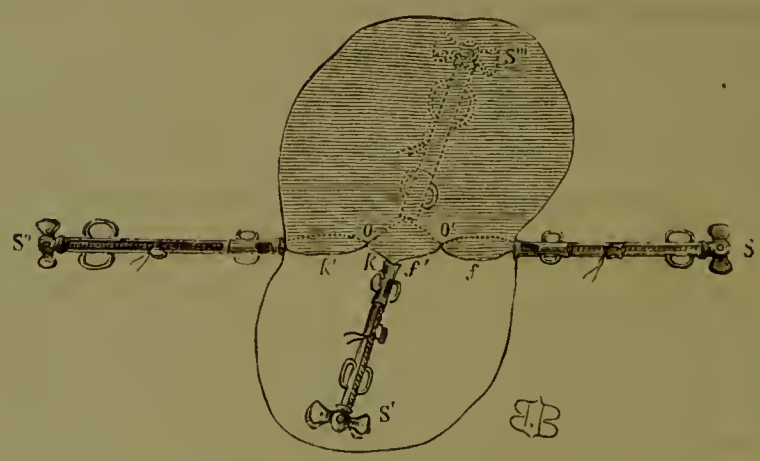

Fig. 1. — Tumeur solide dont on se propose de réduire le volume par la méthode de *morcellement*. — S,S',S,''S,''', serre-nœuds servant à former trois ligatures.

s'agit d'en réduire le volume tout en se mettant à l'abri de l'hémorrhagie.

Pour cela, aux points O et O', par exemple, on la traversera d'avant en arrière d'une anse de fil métalli-

que au moyen de l'aiguille courbe et à manche dont on se sert pour les pédicules des kystes de l'ovaire. Cela fait, l'anse sera coupée vers le milieu de sa courbure, et de cette manière la tumeur se trouvera traversée par quatre fils indépendants les uns des autres : *f*, *f'*, K, K'. Ceux-ci serviront à former trois ligatures partielles, comprenant chacune une partie du plan horizontal qui couperait la tumeur en passant par O, O'. Le résultat définitif sera d'interrompre la circulation dans toute la partie située au-dessus d'elles, partant de permettre au chirurgien de l'exciser, et par ce moyen, de diminuer d'autant le volume de la masse.

Si la tumeur offrait un point rétréci, il va de soi que les ligatures devraient porter sur ce point. On pourrait peut-être alors se contenter de deux ligatures ainsi que cela est représenté dans la figure 2.

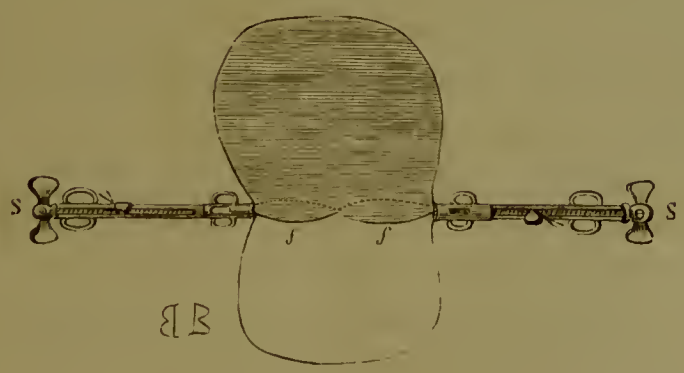

Fig. 2.

Les serre-nœuds S, S', S'', S''', serviront ensuite de points d'appui aux tractions qu'il faudra exercer pour attirer le reste de la masse à l'extérieur. » (1).

La méthode que nous venons de décrire est facile à appliquer, le maniement des instruments nécessaires est

(1) Loco citato, p. 200 et suivantes.

des plus simples, enfin et surtout elle met *sûrement* à l'abri de l'hémorrhagie; circonstance dont l'importance n'échappera à personne lorsqu'on saura que dans l'opinion de plusieurs gastrotomistes, l'ablation des corps fibreux de l'utérus entraîne souvent une hémorrhagie mortelle. De plus, comme aucunes tractions ne sont exercées sur la tumeur, elle offre cet avantage considérable d'éviter les tiraillements du pédicule, ou pour parler plus justement, de son point d'implantation. Or, tout le monde sait quels dangers sont attachés à cette manœuvre. Sans parler des inflammations quelquefois terribles dont elle peut devenir le point de départ, il nous suffira de signaler les déchirures qui peuvent se produire dans les attaches de la tumeur, dans la profondeur du petit bassin. Citons simplement le fait suivant : chez une femme d'une trentaine d'années, un fibrome interstitiel de l'utérus avait déterminé des accidents assez graves pour que M. Péan se décidât à pratiquer la gastrotomie. L'incision des parois abdominales une fois faite, le chirurgien se trouva en présence d'une tumeur remontant, d'une part, jusqu'à l'ombilic, et de l'autre, plongeant jusque dans l'excavation pelvienne. Ce volume peu considérable ayant fait supposer qu'on pourrait l'attirer au dehors sans la morceller, on la traversa de broches et de fils métalliques qui permirent d'exercer des tractions sur sa masse. Ces tractions furent-elles mal dirigées, ou bien furent-elles seulement trop fortes; toujours est-il qu'au moment ou la tumeur franchissait les lèvres de l'incision, il se produisit une déchirure dans la partie qui s'enfonçait dans le petit bassin (probablement au niveau du cul-de-sac postérieur). Comme on le pense bien, celle-ci

devint immédiatement la source d'une hémorrhagie des plus difficiles à arrêter. La malade succomba quelques jours après, très-probablement aux suites de cet accident (1). Bien que, dans ce cas, la tumeur n'offrit pas un volume considérable, il est certain que si la méthode de morcellement eût été tout d'abord appliquée, pareille complication ne fût point survenue.

A côté de ces avantages il est cependant un inconvénient dont nous sommes loin de vouloir diminuer l'importance; nous voulons parler de la lenteur extrême de l'opération lorsqu'on y a recours. On avance lentement, pas à pas pour ainsi dire, et si la tumeur est tant soit peu volumineuse, il est facile de voir que son ablation complète exigera un temps considérable. En réponse à cette objection, nous ferons simplement remarquer que, dans tous les cas où nous avons vu M. Péan recourir à cette méthode, la durée totale de l'opération n'a pas dépassé *trois heures*, et que d'ailleurs on peut sans danger, maintenir la malade dans le sommeil chloroformique pendant ce laps de temps. Et puis cet inconvénient, nous le répétons, n'est-il pas largement compensé par la sécurité, nous oserions presque dire absolue, qu'elle donne à l'opérateur?

Supposons actuellement la tumeur réduite à un volume qui lui permette de franchir les lèvres de l'incision. Plusieurs serre-nœuds sont disposés sur sa masse, et toute crainte d'hémorrhagie a disparu; il s'agit de terminer au plus vite l'opération et de former un pédicule. Ce temps n'est pas moins difficile à exécuter, et il est bien difficile également de donner des règles précises que l'on doive suivre dans tous les cas.

(1) Observation inédite ; elle fait partie des 11 cas cités précédemment.

Si le fibrome a l'utérus pour point de départ, ce dernier organe amputé au niveau de l'isthme, constituera lui-même un excellent pédicule que l'on fixera à l'angle inférieur de l'incision abdominale. Mais les difficultés seront plus grandes si le néoplasme a pris naissance dans l épaisseur du ligament large. En pareil cas, on cherchera à énucléer la portion restante de la tumeur et à l'isoler de sa coque enveloppante. Cette dernière sera ensuite traitée soit comme un pédicule, soit comme une partie kystique à laquelle la méthode de suppuration partielle sera parfaitement applicable. Nous donnerons ici, enrésumé, une remarquable observation de tumeur fibro-cystique de l'abdomen enlevée par la méthode de *morcellement*. L'opérateur fut assez heureux pour pouvoir former un pédicule avec la membrane d'enveloppe du corps fibreux; à ce titre on la lira avec intérêt.

Obs. XI. — Tumeur fibro-cystique prédiculée (corps fibreux à Géodes) du poids de 7 kilog. 500 gr. — Opération. — Guérison rapide (1).

Mme Caignard, 37 ans, réglée pour la première fois à l'âge de 13 ans. Trois grossesses, la dernière il y a douze ans. Autant qu'il est possible d'en juger d'après le dire de la malade, le début de la tumeur remonterait à l'année 1869. Depuis lors, le ventre n'a fait qu'augmenter de volume, si bien qu'au mois de juillet 1871, il présentait les dimensions suivantes :

Circonférence au niveau de l'ombilic.	$1^m,36$.
De la pointe sternale à l'épine iliaque antéro-supérieure	$0^m,41$.
De l'appendice xiphoïde à la symphyse du pubis.	$0^m,42$.

On conçoit le trouble qu'une pareille masse amenait dans l'accomplissement des fonctions digestive et respiratoire. L'opération fut pratiquée le 7 août 1871. « La tumeur, dit M. Péan, vint s'offrir à nous avec tous les caractères d'une masse solide : une membrane

(1) Péan et Urdy, loco-citato, p. 142.

d'enveloppe formée par le péritoine et la couche de tissu-cellulaire qui lui est sous-jacent, l'entourait de toutes parts et lui formait comme une coque par laquelle lui arrivaient les vaisseaux nourriciers. Ceux-ci étaient d'un volume considérable; on voyait, à gauche, des veines de la grosseur du pouce qui rampaient à la surface extérieure de la tumeur, puis gagnaient les parties inférieures où on les perdait de vue. Il existait quelques adhérences avec l'intestin et l'épiploon, mais elle ne paraissaient pas très-intimes. Quant à préciser les connexions que cette énorme masse avait avec la matrice ou les ovaires, je dus y renoncer après quelques tentatives infructueuses.

« Après avoir détaché les adhérences dont je viens de parler, et lié les plus gros vaisseaux qui rampaient à sa surface, j'essayai d'attirer la tumeur au dehors en prenant un fort point d'appui sur les fils métalliques dont je l'avais traversée d'avant en arrière. Mais je ne tardai pas à m'apercevoir de l'inutilité de mes efforts; le volume de la tumeur était tel qu'il était matériellement impossible de lui faire franchir les lèvres de la plaie. Dès lors une indication capitale était à remplir; il fallait réduire le volume. Voici comment j'y parvins. Tout d'abord, j'incisai crucialement la membrane qui recouvrait la tumeur, j'en disséquai les lambeaux d'enveloppe, et, de cette façon, j'arrivai sur le fibrome lui-même. Je me servis alors du procédé de *morcellement* et je pus ainsi enlever, morceaux par morceaux et sans avoir eu à lutter contre de trop grandes difficultés, toute la partie abdominale de la tumeur.

« Ce temps de l'opération dura une heure environ pendant laquelle le paquet intestinal fut protégé contre le contact de l'air, au moyen d'une serviette chauffée à la température de 40 degrés. J'eus aussi grand soin d'éviter une hémorrhagie, qui eût pu devenir immédiatement mortelle, vu l'état de faiblesse dans lequel se trouvait la malade.

« Restait la partie pelvienne. En faisant quelques tractions, et en cherchant à la circonscrire avec le doigt, je m'aperçus qu'elle adhérait à l'utérus. Cet organe vint même se placer à l'angle inférieur de la plaie, et resta exposé au contact de l'air, baigné par le liquide qui s'écoulait de la tumeur, pendant tout le temps que dura encore l'opération. Les adhérences avec l'utérus furent très-facilement détachées, aussi ai-je la conviction *qu'il n'y avait pas de pédicule, ou du moins que ce pédicule s'était rompu à un moment donné.* Les deux ovaires étaient sains.

« Pour enlever la partie pelvienne de la tumeur, j'employai le pro-

cédé dont je venais de me servir pour la partie abdominale, c'est-à-dire que je continuai d'énucléer la tumeur de sa coque enveloppante, tout en réduisant son volume en me servant pour cela de la méthode de *morcellemont*.

« La tumeur une fois enlevée, je me hâtai de replacer l'utérus dans la cavité du petit bassin. Cela fait, jetant une ligature sur la membrane qui avait constitué l'enveloppe de cette énorme masse fibreuse, j'en formai une espèce de pédicule que je fixai à l'angle inférieur de la plaie, comme s'il se fût agi du pédicule d'un kyste ovarique... L'opération avait duré trois heures, et, pendant tout ce temps, la malade avait été maintenue sous l'action du chloroforme; elle n'avait perdu que quelques cuillerées de sang. »

Malgré la longue durée de l'opération et les difficultés qu'il avait fallu vaincre, la guérison survint rapidement. Mme C... put se lever dès le vingt-huitième jour et quitter la maison de santé le trente et unième; aujourd'hui son état de santé ne laisse rien à désirer.

II. — Le corps fibreux remplit l'excavation pelvienne; il est impossible de former un pédicule par suite de l'ablation de la presque totalité de l'utérus.

Les fibromes qui siégent dans l'épaisseur du col ou du bas-fond de l'utérus, ou bien encore ceux qui ont pris naissance dans le segment supérieur de cet organe en rétroversion ou rétroflexion, se développent ordinairement du côté de l'excavation pelvienne. Leur ablation est des plus difficiles par suite de l'impossibilité où l'on se trouve de former un pédicule.

Si l'on se décidait à pratiquer une telle opération, on procéderait comme dans les cas précédents, c'est-à-dire que l'on devrait employer la méthode de morcellement. Mais ici, que de difficultés à surmonter, que de ménagements à garder! On opère dans la profondeur du petit bassin, dans le voisinage de la vessie et du rectum, organes qu'il importe avant tout de ménager. Aussi conseillons-nous vivement de maintenir, pendant tout

le temps de l'opération, une sonde métallique dans la vessie. Cette sonde servira de guide au chirurgien et lui fera sûrement éviter la lésion d'un organe qu'il n'est pas toujours possible de reconnaître à la simple vue (1).

Si le fibrome n'était pas trop adhérent au tissu du col, on ferait bien de chercher à l'énucléer; on pourrait même pratiquer l'évidement du col, en conservant seulement ses parties périphériques sur lesquelles on jetterait une ligature. Si l'union du col et du néoplasme était trop intime ou qu'une hémorrhagie fût à craindre, on pourrait comprendre la tumeur entre deux ligatures, dont la plus inférieure renfermerait les culs-de-sac vaginaux, les artères utérine et vaginale; de cette façon, le soin de l'élimination d'une partie de la tumeur sera laissé à la nature.

Comme dans tous ces cas il sera impossible de constituer un pédicule, on devra laisser les serre-nœuds en place et les disposer à l'extrémité inférieure de l'incision abdominale, laquelle devra se prolonger jusque sur le pubis. Aussitôt que des adhérences protectrices seront formées au pourtour des ligatures et que la période des accidents immédiats sera passée, on devra surtout se préoccuper de l'écoulement des produits de la suppuration. Or, cet écoulement se fera par deux voies :

(1) Nous devons rapporter ici le fait suivant : Dans un cas d'ablation de tumeur fibreuse utérine, M. Péan intéressa le fond de la vessie dans une étendue de 3 ou 4 centimètres. L'organe s'étalait en avant du corps fibreux, et ressemblait tout à fait à du tissu utérin. La malade mourut trois jours après l'opération.

Cette observation sera incessamment publiée ; elle fait partie des 11 cas opérés depuis le 20 février 1872.

d'une part par le vagin, et d'autre part, par la cavité dans laquelle plongent les serre-nœuds.

Pendant les premiers jours qui suivront l'opération, on veillera à ce que la péritonite ne se généralise pas. A une époque ultérieure, il sera bon de faire des lavages avec l'acide phénique ou le permanganate de potasse; au besoin même, il ne faudrait pas craindre de passer à travers le cul-de-sac postérieur du vagin un gros tube à drainage, dont une extrémité viendrait ressortir au-dessus du pubis, l'autre étant maintenue fixée entre les cuisses de la malade. Inutile d'ajouter que dans les manœuvres nécessaires pour placer ce tube, on aura grand soin de ne point blesser la vessie ou le rectum.

Au lieu de passer le tube à travers le cul-de-sac postérieur, il serait peut-être préférable de le conduire à travers le moignon utérin, dans la cavité du col. On évitera de cette façon les conséquences que pourrait avoir la pression du corps étranger sur le rectum; d'ailleurs il est clair que, dans les deux cas, les liquides sécrétés s'écouleront avec la plus grande facilité.

S'il était impossible de placer des ligatures métalliques sur ce qui reste de l'utérus, ou de la membrane d'enveloppe, on se rendrait maître de l'hémorrhagie au moyen de pinces hémostatiques qui viendraient plonger dans l'excavation pelvienne. Au moment de la suture des parois abdominales, elles seront disposées en faisceau et ramenées à la partie la plus inférieure de l'incision (obs. 12).

Le fait suivant est un exemple de guérison, dans un cas qu'on pourrait dire désespéré. Les rapports anormaux qu'affectait la tumeur, les complications surve-

nues pendant l'opération, l'ablation de la presque totalité de l'utérus, ce qui a nécessité le drainage du cul-de-sac postérieur du vagin ; voilà tout autant de circonstances qui montrent que l'ovariotomiste ne doit jamais perdre courage et qu'il est possible, avec du sang-froid et de la patience, de vaincre des difficultés jugées tout d'abord insurmontables.

Obs. XII. — Kyste aréolaire multiloculaire. Ablation du segment supérieur de l'utérus. — Drainage du cul-de-sac postérieur du vagin. — Guérison.

Mme Riehl, femme de chambre, 59 boulevard de Strasbourg, âgée de 50 ans. Réglée, pour la première fois, à l'âge de 15 ans; menstruation régulière, peu abondante. D'une bonne santé habituelle, Mme R... a eu quatre grossesses, la dernière il y a neuf ans.

Le début de l'affection remonte à l'année 1871. A cette époque, le ventre commença à augmenter de volume, ce qui fit tout d'abord supposer une grossesse. Le kyste ne fut reconnu que l'année suivante. Dans le cours de cette même année, il y eut plusieurs poussées de péritonite, caractérisées par de la fièvre, de la douleur et même par quelques vomissements verdâtres. Enfin, vers la fin de l'année 1873, l'abdomen ayant acquis un volume énorme, la malade se résolut à subir l'opération.

Opération, le 11 décembre 1873, à la maison de santé de Levallois-Perret. A la suite de la ponction qui a eu lieu, il y a huit jours, il s'est produit une amélioration notable dans la respiration ; les parois abdominales sont flasques, couvertes de vergetures nombreuses. Par le palper, on sent qu'une petite quantité de liquide seulement a dû se reproduire La tumeur dépasse l'ombilic de plusieurs centimètres et l'on découvre, dans les hypochondres, une grosse masse à surface lobulée et un peu irrégulière, que tout porte à supposer de structure aréolaire.

Incision sur la ligne blanche du pubis à l'ombilic. Il s'écoule tout d'abord 3 litres environ de liquide ascitique et la tumeur vient s'engager d'elle-même entre les lèvres de la plaie. Celle-ci est ponc-

tionnée suivant la méthode ordinaire, mais il ne s'écoule, par la canule du trocart, que quelques gouttes d'un liquide épais et gélatineux. La nature à peu près solide de la tumeur ainsi constatée, on prolonge l'incision, par en haut, de plusieurs centimètres, et l'on procède à son morcellement. Mais auparavant on cherche à se rendre compte des rapports de la tumeur avec les organes du petit bassin.

Tout d'abord on est frappé de la friabilité de la membrane enveloppante. En second lieu, on s'aperçoit que la surface d'implantation est considérable, le kyste a dédoublé les deux feuillets du ligament large gauche, et s'est développé presque entièrement dans l'excavation pelvienne, refoulant l'utérus en haut et en avant et comprimant fortement le rectum près de son extrémité inférieure. La compression sur l'utérus est si forte que cet organe est projeté hors de l'abdomen et qu'il vient faire saillie au-dessus du pubis, vers l'angle inférieur de la plaie. Après quelques tentatives de réduction sans résultats, on le laisse au dehors, mais un aide est chargé de le protéger au moyen d'une serviette chauffée à 38 degrés.

Ces particularités reconnues, voici quel fut le mode opératoire employé. Après beaucoup d'efforts, M. Péan parvient à soulever et à attirer un peu au dehors la portion de kyste située dans la fosse iliaque droite. Une ligature en masse est aussitôt placée aussi bas que possible, et l'on excise tout ce qui se trouve au-dessus du fil; la coupe montre un tissu aréolaire renfermant, dans son épaisseur, un liquide extraordinairement visqueux.

Le reste de la tumeur était fortement engagé dans le petit bassin; la membrane d'enveloppe était coiffée à ce niveau par une coque fibreuse très-épaisse, mais adhérant intimement à la vessie et au rectum. Il fallut donc énucléer la tumeur, tout en évitant que le liquide gélatineux qu'elle contenait se répandît dans la cavité péritonéale. Pour arriver à ce résultat, on dut placer de nombreuses pinces hémostatiques, principalement au niveau de la face antérieure du rectum. Une fois libre, le kyste est soulevé et l'on jette une ligature sur son pédicule qui n'est autre que la trompe gauche; il devient dès alors facile d'exciser la masse morbide.

On peut voir, d'après cette description, que le kyste enlevé, l'opérateur se trouvait en présence d'une vaste cavité anfractueuse allant jusqu'au fond du petit bassin; cette cavité étant d'ailleurs limitée par en haut par la coque fibreuse qui formait comme une deuxième enveloppe à la masse aréolaire; au-dessus se trouvait le péritoine et les anses intestinales.

En pareille occurrence, et vu l'impossibilité de former un pédicule avec les parois de cette espèce de poche, il fallait s'attendre à voir survenir de la suppuration dans son intérieur, aussi dût-on se préoccuper de l'écoulement du pus. Pour cela, le vagin est traversé au niveau de son cul-de-sac postérieur par un long tube de caoutchouc, dont le bout inférieur sort par la vulve, le bout supérieur étant maintenu fixé entre les lèvres de l'incision, au-dessus du pubis. La coque fibreuse dont nous avons parlé est à son tour attirée en avant et disposée de façon à former comme une espèce de diaphragme entre la grande cavité abdominale et la poche qui remplit le petit bassin. D'ailleurs, il est à espérer que la pression exercée de haut en bas par les viscères tendra, sans aucun doute, à faire disparaître promptement cette excavation, en même temps que le drain assurera l'écoulement du pus et facilitera les injections détersives.

Les manœuvres que nous venons de décrire avaient duré près de deux heures et pendant tout ce temps l'utérus était resté exposé au contact de l'air; en outre du liquide kystique avait souillé sa surface. Fallait-il conserver cet organe et s'exposer à le voir devenir le point de départ d'une inflammation des plus graves? M. Péan résolut la question par la négative; les deux tiers supérieurs furent excisés, le col et le segment inférieur servirent à former un pédicule.

La suture de la paroi abdominale se fit suivant la méthode ordinaire; mais arrivé à 5 travers de doigt au-dessous de l'ombilic, on laisse passer un *premier pédicule*, constitué par un fragment du feuillet péritonéal du ligament large. Un peu plus bas on fixe le large feuillet de la coque fibreuse ainsi que la trompe gauche, ce qui constitue un *deuxième pédicule ;* vient immédiatement après un point de suture, puis un espace libre à travers lequel passent les branches des pinces hémostatiques que l'on a dû appliquer tout à fait sur le plancher pelvien; par le même orifice s'engage le tube à drainage dont l'autre extrémité pend entre les cuisses de l'opérée. Vient enfin, séparé de cet intervalle par un point de suture, le moignon de l'utérus constituant lui-même un *troisième pédicule.*

L'opération avait duré deux heures et demie.

Suites de l'opération. — Rien de particulier à noter : les pinces hémostatiques furent enlevées dès le lendemain, les différents pédicules se détachèrent successivement, et la malade se rétablit dans un laps de temps relativement assez court (1). Nous avons vu Mme Riehl

(1) Mme R. quitta la maison de santé le 19 janvier 1874.

il y a quelques jours à peine. Son état de santé ne laisse rien à désirer; la cicatrice abdominale est légèrement déprimée, mais toute suppuration a cessé depuis longtemps déjà.

Arrivé au bout de notre tâche, nous n'avons pas la prétention d'avoir passé en revue tous les cas difficiles qui pourront se présenter dans la pratique de l'ovariotomiste; nous osons espérer cependant, que le lecteur trouvera dans ce travail des renseignements qui lui seront utiles dans beaucoup de cas plus ou moins analogues à ceux que nous avons examinés. Les méthodes opératoires que nous avons désignées sous les noms de méthode *par morcellement*, et de méthode d'*excision partielle du kyste*, rendent seules possible l'ablation de certaines tumeurs. A ce titre elles méritaient d'être connues.

Ms. A. Parent, imprimeur de la Faculté de Médecine, rue Mr-le-Prince, 31